



# NEOADJUVÂNCIA

## Caso Clínico

Dra. Manuela Zereu

Oncologista

Serviço de Oncologia Clínica


Irmãdade da Santa Casa de Porto Alegre



# Declaração de Conflito de Interesses

De acordo com a Resolução 1595/2000 do Conselho Federal de Medicina e RDC 102/2000 da ANVISA, declaro que não possuo conflitos de interesse financeiro, pessoal, acadêmico, relacionado à afiliação institucional ou político.

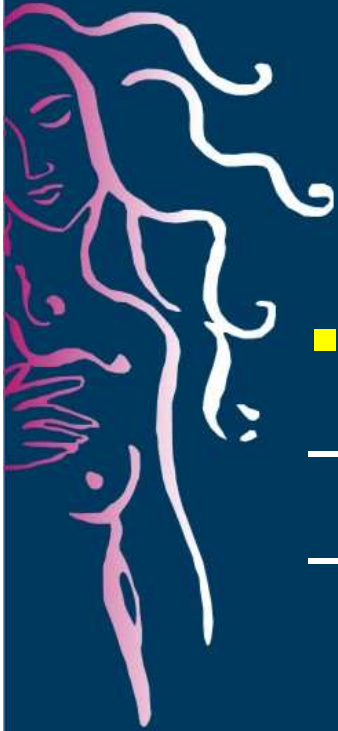# CASO CLÍNICO

- 
- Objetivos educacionais:
    1. Discutir pesquisa de linfonodo sentinela em tumores T3.
    2. Discutir abordagem cirúrgica após quimioterapia neoadjuvante.
    3. Discutir indicações de tratamento adjuvante após tratamento primário.

# CASO CLÍNICO



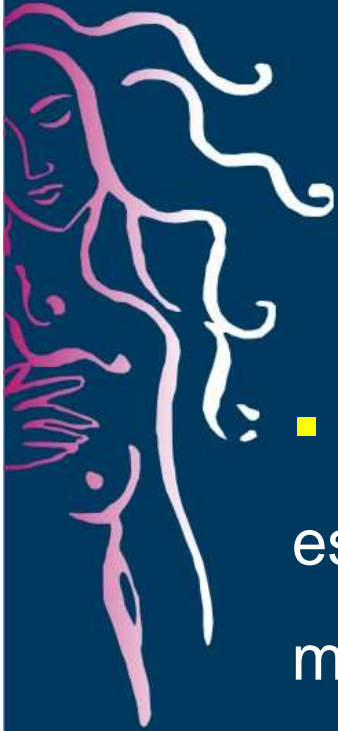- LPM, 58 anos, feminina, branca, natural e procedente de Gramado- RS, aposentada.
- Queixa principal: Tumoração em mama direita com evolução de 3 anos.
- Sem co-morbidades
- Menopausa com 51 anos
- Sem história familiar de neoplasia



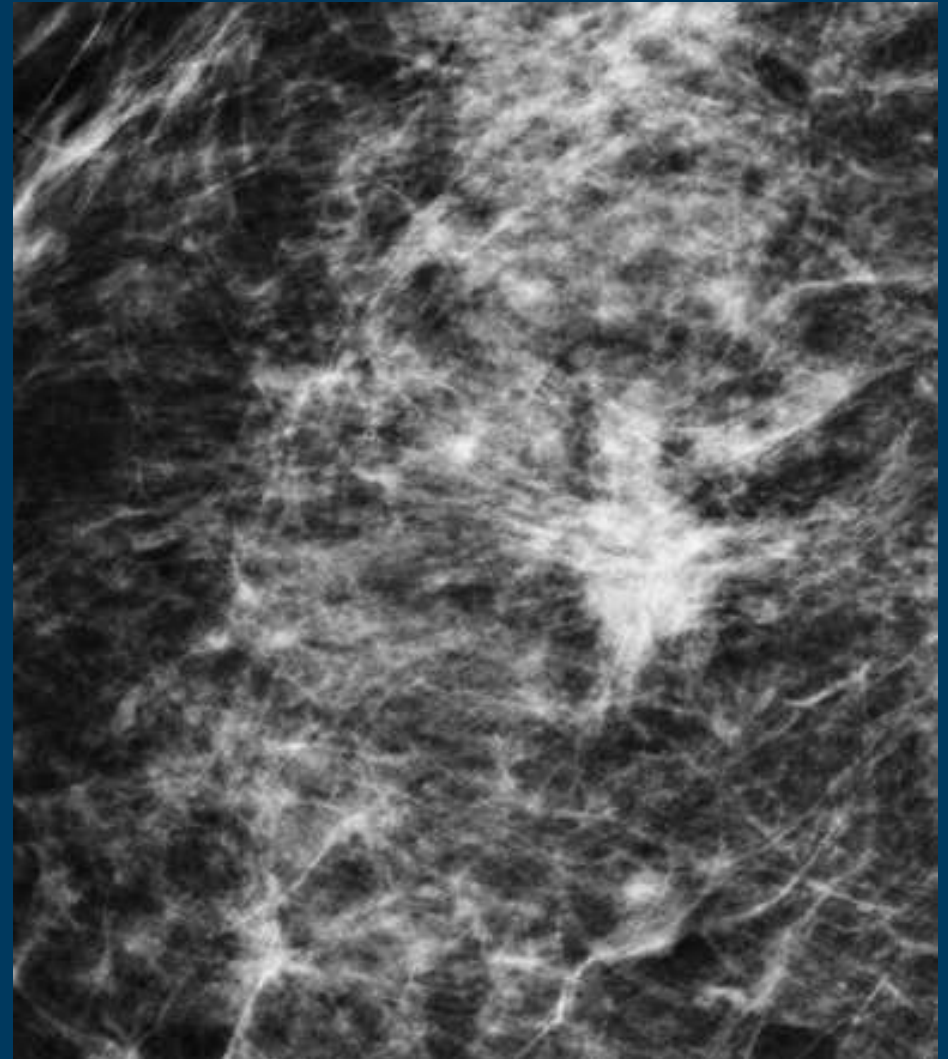
# CASO CLÍNICO:

- Exame físico:
  - Massa palpável em QSE mama direita 6 cm.
  - Sem adenomegalias axilares palpáveis.
  
- Conduta:
  - Mamografia e ecografia mamária
  - Core biopsy
  - Exames laboratoriais
  - Exames de imagem (RX tórax e eco abdominal)

# CASO CLÍNICO



- Mamografia: lesão espiculada com microcalcificações pleomórficas em QSE mama direita com 5,5 cm de diâmetro.
- BIRADS 5



# CASO CLÍNICO



- Anátomo-patológico:

- Carcinoma ductal invasor grau 2.

- Imunohistoquímica:

- RE + 90%
  - RP + 90%
  - HER-2 negativo
  - Ki67 25%



## Conduta a seguir: cT3N0M0 (IIB)

1. Pesquisa de LNS seguido de quimioterapia.
2. Pesquisa de LNS seguido de hormonioterapia.
3. Quimioterapia seguida de cirurgia.
4. Hormonioterapia seguida de cirurgia.





# CASO CLÍNICO

- Paciente realizou pesquisa de linfonodo sentinela.
  - AP: LNS e dois LN parasentinelas negativos.



# CASO CLÍNICO

- Iniciou quimioterapia neoadjuvante com quatro ciclos de adriamicina + ciclofosfamida seguido de paclitaxel semanal por 12 semanas.
- Sem toxicidades severas.

# CASO CLÍNICO



- Avaliação após quimioterapia neoadjuvante:
  - Resposta clínica completa após o terceiro ciclo de quimioterapia.
  - Mamografia e ecografia mamária após término da neoadjuvância com desaparecimento da lesão em mama.



## Conduta a seguir:

1. Setor + esvaziamento axilar.
2. Mastectomia radical modificada + esvaziamento axilar.
3. Mastectomia radical modificada sem esvaziamento axilar.
4. Setor sem esvaziamento axilar.

# CASO CLÍNICO



- Paciente foi submetida a mastectomia radical modificada sem esvaziamento axilar com colocação de expansor.
- Anátomopatológico:
  - Carcinoma ductal invasor residual em foco de 1 mm.



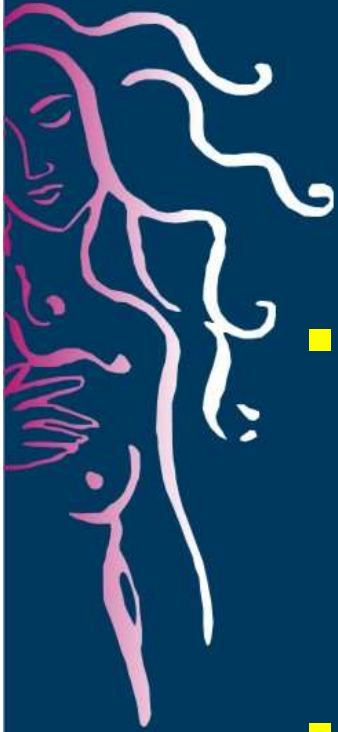
## Conduta a seguir:

1. Indicaria quimioterapia adjuvante com outra droga, pois existe neoplasia residual.
2. Encaminharia para avaliação quanto a radioterapia adjuvante.
3. Iniciar tratamento hormonal adjuvante.
4. Iniciar follow up.



# CASO CLÍNICO

- A paciente foi avaliada pela equipe de radioterapia e o tratamento radioterápico não foi indicado.



# CASO CLÍNICO

- A paciente iniciou uso de tamoxifeno adjuvante com plano de switch para inibidor de aromatase após 2,5 anos.
- Após a expansão adequada foi realizada a reconstrução da mama.
- Atualmente em follow up.





# MÓDULO NEOADJUVÂNCIA

MODERADOR  
CARLOS SAMPAIO